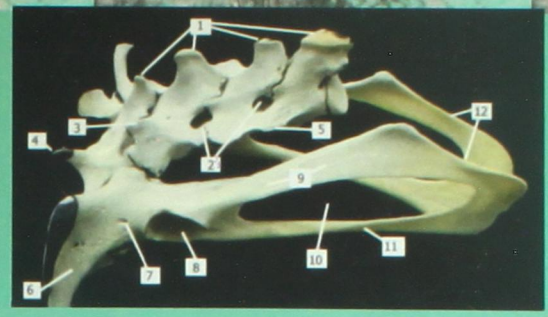
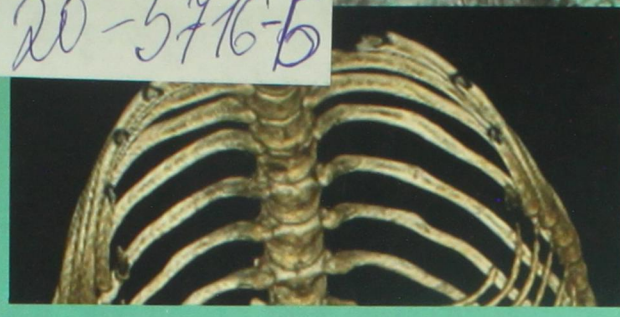


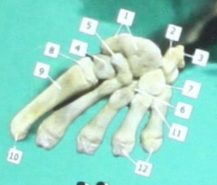ДУБЛЕТ

Н.И. Рядинская, И.В. Аникиенко, Д.Р. Иконникова, О.П. Ильина, Е.А. Карпова, А.А. Молькова, Т.Е. Помойницкая, С.А. Сайванова, М.А. Табакова, В.Н. Тарасевич

20-5716-5

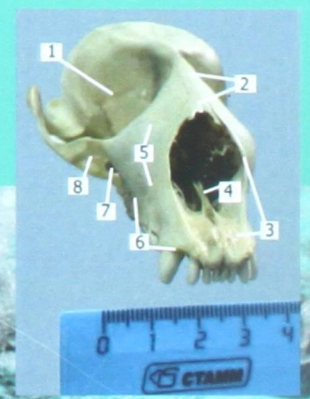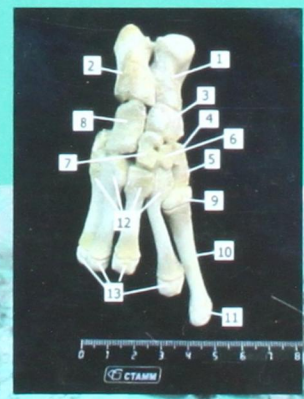
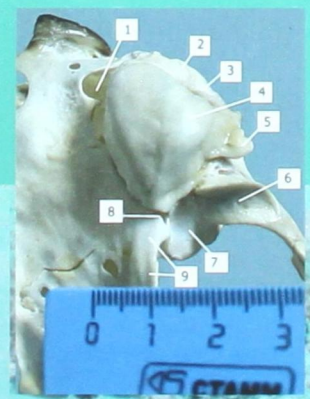

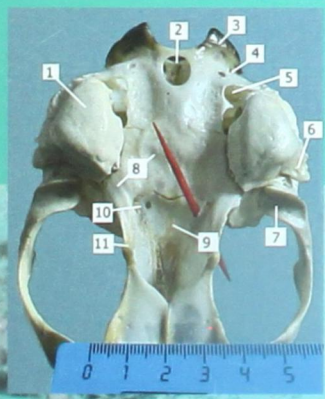
20-05717



# СКЕЛЕТ БАЙКАЛЬСКОЙ НЕРПЫ SKELETON RHOSA SIBIRICA, GM. 1798

УЧЕБНОЕ ПОСОБИЕ



**ФЕДЕРАЛЬНОЕ ГОСУДАРСТВЕННОЕ БЮДЖЕТНОЕ  
ОБРАЗОВАТЕЛЬНОЕ УЧРЕЖДЕНИЕ ВЫСШЕГО ОБРАЗОВАНИЯ  
«ИРКУТСКИЙ ГОСУДАРСТВЕННЫЙ АГРАРНЫЙ УНИВЕРСИТЕТ  
ИМЕНИ А.А. ЕЖЕВСКОГО»**

# **СКЕЛЕТ БАЙКАЛЬСКОЙ НЕРПЫ**

**Учебное пособие**

Молодежный 2020

УДК 599.745.3:591.471(075.8)

С 428

Рекомендовано к изданию учебно-методической комиссией факультета биотехнологии и ветеринарной медицины (протокол №2 от 6 октября 2020 г.).

Авторы: Н.И. Рядинская, И.В. Аникиенко, Д.Р. Иконникова, О.П. Ильина, Е.А. Карпова, А.А. Молькова, Т.Е. Помойницкая, С.А. Сайванова, М.А. Табакова, В.Н. Тарасевич.

Рецензент:

Порублев В.А. – доктор биологических наук, профессор кафедры паразитологии, ветсанэкспертизы, анатомии и патанатомии имени профессора С.Н. Никольского ФГБОУ ВО «Ставропольский государственный аграрный университет»

Скелет байкальской нерпы: учебное пособие / Н.И. Рядинская, И.В. Аникиенко, Д.Р. Иконникова [и др.]; Иркут. гос. аграр. ун-т им. А.А. Ежевского. – Молодежный: Издательство Иркутский ГАУ, 2020. – 60 с.

В учебном пособии отражены вопросы анатомических особенностей в строении скелета байкальской нерпы. В доступной форме с большим количеством иллюстраций дается описание строения осевого и периферического отделов скелета байкальской нерпы – эндемика Байкала.

Предназначено для студентов специальности 36.05.01 Ветеринария и направления подготовки 36.03.01 Ветеринарно-санитарная экспертиза, а также для аспирантов и молодых ученых.

ISBN 978-5-91777-232-5

© Рядинская Н.И., Аникиенко И.В., Иконникова Д.Р.,  
Ильина О.П., Карпова Е.А., Молькова А.А.,  
Помойницкая Т.Е., Сайванова С.А., Табакова М.А.,  
Тарасевич В.Н., 2020.

© Издательство ФГБОУ ВО Иркутский ГАУ, 2020.

## Оглавление

|  |    |
|--|----|
| Введение.....  | 4  |
| I Осевой скелет – skeleton axiale.....   | 6  |
| 1.1 Череп – cranium.....   | 6  |
| 1.1.1 Затылочная кость – os occipitale.....                                      | 8  |
| 1.1.2 Клиновидная кость – os sphenoidale.....                                    | 10 |
| 1.1.3 Височная кость – os temporale.....   | 11 |
| 1.1.4 Теменная кость – os parietale.....   | 15 |
| 1.1.5 Лобная кость – os frontale.....  | 15 |
| 1.1.6 Крыловидная кость – os pterygoidea.....                                    | 16 |
| 1.1.7 Скуловая кость – os zygomaticus.....                                       | 16 |
| 1.1.8 Небная кость – os palatinum.....   | 17 |
| 1.1.9 Верхнечелюстная кость – maxillare.....                                     | 18 |
| 1.1.10 Носовая кость – os nasale.....  | 21 |
| 1.1.11 Резцовая кость – os incisivum.....  | 22 |
| 1.1.12 Решетчатая кость – os ethmoidale.....                                     | 23 |
| 1.1.13 Нижняя челюсть – mandibula.....   | 25 |
| 1.2 Позвоночный столб – columna vertebralis.....                                 | 27 |
| 1.2.1 Шейный отдел – pars cervicalis.....  | 29 |
| 1.2.2 Грудной отдел – pars thoracalis.....                                       | 32 |
| 1.2.3 Поясничный отдел – pars lumbalis.....                                      | 37 |
| 1.2.4 Крестцовый отдел – pars sacralis.....                                      | 39 |
| 1.2.5 Хвостовой отдел – pars caudalis.....                                       | 41 |
| II Периферический скелет – skeleton periphericis.....                            | 41 |
| 2.1 Лопатка – scapula.....   | 41 |
| 2.2 Скелет свободной грудной конечности (ласты) – cingulum membri thoracici..... | 43 |
| 2.2.1 Плечевая кость – os humeri, os brachii.....                                | 43 |
| 2.2.2 Кости предплечья – ossa antebrachii.....                                   | 45 |
| 2.2.3 Кости кисти – ossa manus.....  | 47 |
| 2.3 Кости тазового пояса – pelvina.....  | 51 |
| 2.3.1 Подвздошная кость – os ilii.....   | 51 |
| 2.3.2 Лонная кость – os pubis.....   | 52 |
| 2.3.3 Седалищная кость – os ischii.....  | 52 |
| 2.4 Скелет свободной тазовой конечности (ласты) – cingulum membri pelvini.....   | 53 |
| 2.4.1 Бедренная кость – os femoris.....  | 53 |
| 2.4.3 Кости стопы – os pedis.....  | 54 |
| Список рекомендуемой литературы.....   | 59 |